



NEUROFIBROME PLEXIFORME ORBITO-PALPEBRAL DANS LA MALADIE DE RECKLINGHAUSEN : A PROPOS DE 8 CAS

Muriel Sidnoma Ouédraogo^{1,2}, Gertrude Meda-Hien^{3,2}, Nomtondo Amina Ouédraogo^{1,2}, Gilbert Patrice Tapsoba^{1,2}, Fagnima Traoré⁴, Delwendé Sylvain Zabsonre^{2,5}, WSPA Yameogo⁵, Pierre Guiguemde³, Jérôme Sanou³, Angèle Ouédraogo/Ouangré¹, Nina-Astrid Ndé/Ouedraogo^{2,6}, Marie Ange Bénilde Tiemtoré/Kambou^{2,6}, Tarcissus Konseim^{2,7}, Nina Korsaga/Somé^{1,2}, Fatou Barro-Traoré^{2,8},

Nonfounikoun Meda^{3,2}, Abel Kabre^{2,5}, Pascal Niamba^{1,2}, Adama Traoré^{1,2}

1 Service de Dermatologie Vénérologie du Centre Hospitalier Universitaire Yalgado Ouédraogo, Ouagadougou, Burkina Faso

2 Unité de Formation et de Recherche en Sciences de la Santé, Université Ouaga I Pr Joseph Ki-Zerbo, Ouagadougou, Burkina Faso

3 Service d'Ophtalmologie du Centre Hospitalier Universitaire Yalgado Ouédraogo, Ouagadougou, Burkina Faso

4 Service de Dermatologie Vénérologie Centre Hospitalier Universitaire Régional Ouahigouya, Burkina Faso

5 Service de Neurochirurgie du Centre Hospitalier Universitaire Yalgado Ouédraogo, Ouagadougou, Burkina Faso

6 Service de Radiologie et Imagerie Médicale de l'Hôpital de District de Bogodogo, Ouagadougou, Burkina Faso

7 Service de Chirurgie Maxillo-faciale du Centre Hospitalier Universitaire Yalgado Ouédraogo, Ouagadougou, Burkina Faso

8 Service de Dermatologie Vénérologie du Centre Hospitalier Universitaire de Tingandogo, Ouagadougou, Burkina Faso

Auteur correspondant : OUEDRAOGO Nomtondo Amina Email : nomtondo2000@yahoo.fr

RESUME

Introduction : La localisation orbito-palpébrale du neurofibrome plexiforme dans la maladie de Von Recklinghausen est rare. Nous en rapportons 8 cas. **Patients et Méthode** : Il s'agissait d'une étude rétrospective descriptive portant sur les dossiers de patients chez qui un diagnostic clinique et paraclinique de neurofibrome plexiforme palpébro-orbitaire était posé et pris en charge dans les services de Dermatologie-Vénérologie, d'Ophtalmologie et de Neurochirurgie du Centre Hospitalier Universitaire Yalgado Ouédraogo de 2005 à 2018. **Résultats** : **Caractéristiques épidémiologiques** : huit dossiers étaient colligés. Cinq patients étaient de sexe féminin et 3 de sexe masculin. Leur âge moyen était de 15,8 ans. **Caractéristiques cliniques** : Les atteintes cutanées de la maladie de Von Recklinghausen étaient des taches café au lait, des neurofibromes dermiques, le neurofibrome plexiforme orbito-palpébral unilatéral. L'examen ophtalmologique retrouvait une gêne oculaire chez tous les patients, un ptosis, et une exophtalmie chez 2 patients. Un patient présentait un glaucome congénital. Trois patients présentaient des nodules de Lisch, et un, une péri sclérite. Une kérato-uvéite était retrouvée chez deux autres patients. **Caractéristiques paracliniques** : La tomodensitométrie montrait une atteinte osseuse (sphénoïdal et ou ethmoïdal, et ou du sinus maxillaire) chez tous les patients. L'IRM objectivait la tumeur plexiforme non encapsulée, infiltrant le tissu adipeux intra et extra conal, sans lésion du parenchyme cérébral. L'étude histologique confirmait le diagnostic de névrome plexiforme.

Caractéristiques thérapeutiques et évolutives : La prise en charge était multidisciplinaire avec une exérèse chirurgicale à but fonctionnel et esthétique. L'évolution était favorable à court terme chez tous les patients. Une récurrence chez un patient a nécessité une reprise chirurgicale qui s'est soldée par une rétraction de la fente palpébrale, un ptérigion, un symblépharon, une kérato-uvéite et une chéloïde de l'angle externe.

Mots clés : Maladie de Von Recklinghausen, neurofibrome plexiforme palpébral, taches café au lait

ABSTRACT

Plexiform orbito-palpebral neurofibroma of Recklinghausen disease: about 8 cases

Introduction: The plexiform neurofibroma is an unencapsulated neurogenic tumor of neurofibromatosis 1. Its orbito-palpebral localization is rare. We report 8 cases. **Patients and methods**: This was a descriptive retrospective study of patient records in which a clinical and paraclinical diagnosis of palpebral orbital plexiform neurofibroma was performed and managed in Dermatology-Venerology, Ophthalmology and Neurosurgery services of the Yalgado Ouedraogo University Hospital Center. **Results**: **Epidemiological characteristics**: Eight files were collected. Five patients were female and 3 were male. Their average age was 15.8 years old. **Clinical aspects**: The skin lesions were coffee-milk spots, dermal neurofibromas, orbito-palpebral plexiform neurofibroma. The ophthalmologic examination found ocular discomfort in all patients, ptosis, and exophthalmia in 2 patients. A patient had congenital glaucoma. Three patients had Lisch nodules, and one was perisclerotic. Two patients had kerato-uveitis. **Paraclinical**: Scanner showed bone involvement (sphenoidal, or ethmoidal, and or maxillary sinus) in all patients. MRI revealed the unencapsulated plexiform tumor, infiltrating the intra and extra conal adipose tissue, without lesion of the cerebral parenchyma. The histological study confirmed the diagnosis of plexiform neuroma. **Therapeutic and evolutives characteristics**: The management was multidisciplinary in all our patients with surgical excision for a functional and aesthetic purpose. The evolution was favorable in the short term for all the patients. Surgical revision was performed in one patient with palpebral fissure retraction, pterygium, symblepharon, kerato-uvéite and keloïde of the external angle.

Key words: Von Recklinghausen disease, palpebral plexiform neurofibroma, milk coffee stains

INTRODUCTION

Les neurofibromatoses sont des maladies génétiques, des phacomatoses, qui prédisposent au développement de tumeurs du système nerveux. Elles recouvrent des entités bien distinctes dont la neurofibromatose de type 1 (NF1) ou maladie de Von Recklinghausen. Celle-ci se transmet sur le mode autosomique dominant [1]. C'est la plus fréquente des neurofibromatoses, soit 95% des cas avec une incidence d'environ un pour 3000 à 3500 naissances et une prévalence d'environ un individu sur 4 000 [1,2]. Son incidence n'est pas connue au Burkina Faso, car ce sont des cas cliniques qui sont rapportés [3]. Elle est caractérisée par le développement de nombreuses tumeurs nerveuses pouvant se répartir sur tout le tégument et dans le corps. Il s'agit principalement de taches café-au-lait (TCL), associées à des neurofibromes cutanés, sous-cutanés et à des hamartomes iriens.

Parmi les neurofibromes cutanés, les neurofibromes plexiformes chalazodermiques ou tumeurs royales peuvent être très volumineux, de siège ubiquitaire et source d'un préjudice fonctionnel et esthétique. Leur localisation orbito-palpébrale est rare et représente moins de 1% des cas [1,2,4].

Nous rapportons 8 cas de neurofibrome plexiforme orbito-palpébral pris en charge au Centre Hospitalier Universitaire Yalgado Ouédraogo (CHU YO), dans le but d'en faire le point sur les aspects cliniques, paracliniques et thérapeutiques.

PATIENTS ET METHODE

Une étude rétrospective descriptive portant sur les dossiers de patients atteints d'une maladie de Von Recklinghausen provenant des services de Dermatologie-Vénérologie, d'Ophthalmologie et de Neurochirurgie du Centre Hospitalier Universitaire Yalgado Ouédraogo de Ouagadougou était réalisée. Etaient inclus les dossiers des patients chez qui un diagnostic clinique et paraclinique de neurofibrome plexiforme orbito-palpébral était posé de 2005 à 2018. L'accord des responsables des différents services était obtenu et la confidentialité des données assurée.

RESULTATS

Caractéristiques épidémiologiques

Nous avons colligé 8 dossiers de patients chez qui un diagnostic clinique et paraclinique de neurofibrome plexiforme orbito-palpébral était posé. Il y avait 5 patients de sexe féminin et 3 de sexe masculin. L'âge moyen était de 15,8 ans avec des extrêmes de 6 et 32 ans. Six

patients étaient des élèves, un cultivateur, et une ménagère. Aucun patient n'avait un antécédent familial d'une dermatose similaire, ni de notion de consanguinité entre les parents. La durée d'évolution de la maladie variait de la naissance à 10 ans.

Caractéristiques cliniques

Tous les patients présentaient une tumeur orbito-palpébrale unilatérale pendante. (figures 1,2).

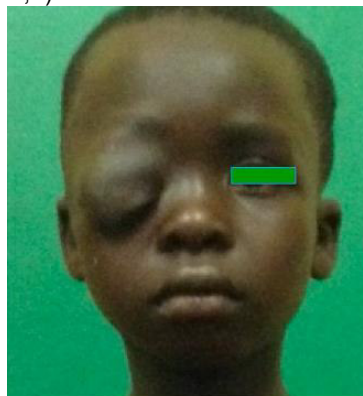

Figure 1 : neurofibrome plexiforme orbito-palpébral droit

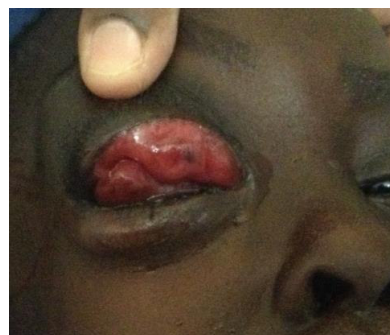

Figure 2 : neurofibrome plexiforme orbito-palpébral droit avec la paupière éversée

Les atteintes cutanées étaient de type de tache café au lait (TCL), de forme arrondie ou ovale mesurant 1mm à 5 cm de diamètre, chez tous les patients (figure 3).

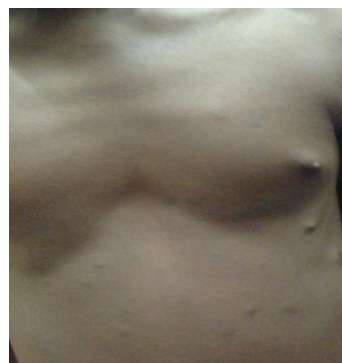

Figure 3 : neurofibromes dermiques et taches café au lait

On en dénombrait plus de six par patient. Étaient également notés des neurofibromes dermiques. Un neurofibrome plexiforme orbito-palpébral hyperpigmenté siégeant chez 4 patients à gauche et à droite chez les 4 autres dont la dimension variait de 10 à 20 cm de grand axe, formait un ptosis obstruant partiellement ou complètement l'ouverture de l'œil (figure 1). Un neurofibrome plexiforme de l'hémiface correspondante existait chez une patiente.

Les signes ophtalmologiques : Une exophtalmie de stade III existait chez 2 patients de 11 et 27 ans. Le patient de 6 ans présentait une mégalocornée gauche due à un glaucome congénital associé à un œil non fonctionnel.

Trois patients présentaient des nodules de Lisch bilatéraux (figure 4). La pression intraoculaire était normale chez 7 patients. Cinq patients avaient une baisse de l'acuité visuelle de l'œil touché par la tumeur palpébrale variant de 1/10 à 5/10

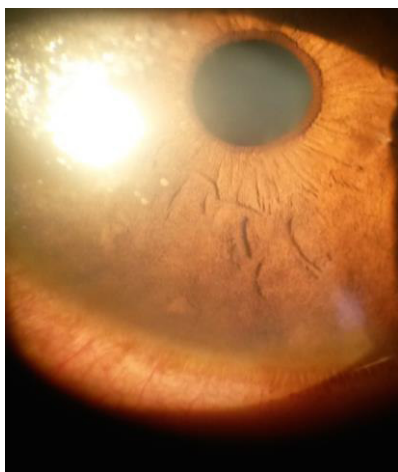


Figure 4 : Nodules de Lisch (papules jaunâtres)

Les signes neurologiques : il n'y avait pas d'atteinte neurologique associée chez tous les patients.

Caractéristiques paracliniques

La tomodensitométrie (TDM) objectivait une atteinte osseuse chez tous les patients. Cet envahissement intracrânien se faisait au travers de la fissure orbitaire avec une ostéolyse de l'os sphénoïdal (figure 5), et une atteinte du labyrinthe ethmoïdal et du sinus maxillaire chez deux patients ; une ostéolyse de la paroi orbitaire adjacente et du sinus caverneux, une dysmorphie de l'arcade zygomatique, chez les autres.

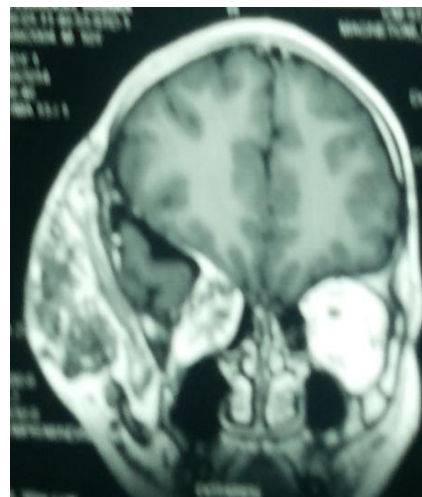

Figure 5 : Tomodensitométrie :

A : coupe axiale en T1 après injection de sel de gadolinium: hypersignaux (« Objets brillants non identifiés »): zones bien circonscrites, hyperintenses et sans effet de masse périorbitaire droite atteignant les parties molles externes et les parties internes et le nerf optique jusqu'au sphénoïde qui apparaît dysplasique à droite (signe caractéristique).

B : coupe coronale T1 après

L'Incidence par Résonance Magnétique (IRM) (figure 6) réalisée chez 3 patients montrait une volumineuse masse hétérogène, une tumeur non encapsulée, infiltrant le tissu adipeux intra et extra conal ainsi que les parties molles de la région temporale. Ce processus expansif exerçait un effet de masse sur le globe oculaire créant une exophtalmie de grade III chez deux patients. On n'objectivait pas de lésion du parenchyme cérébral.

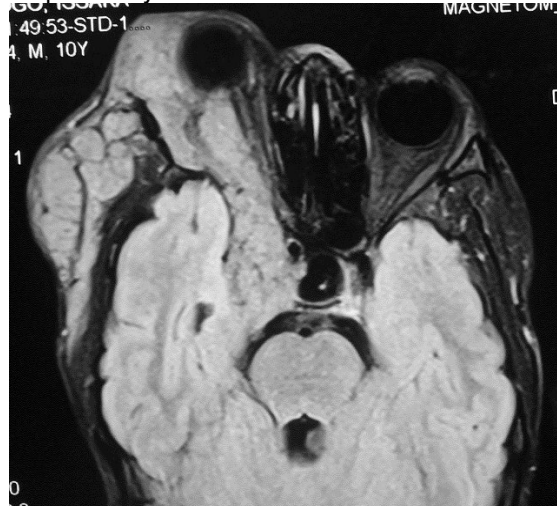
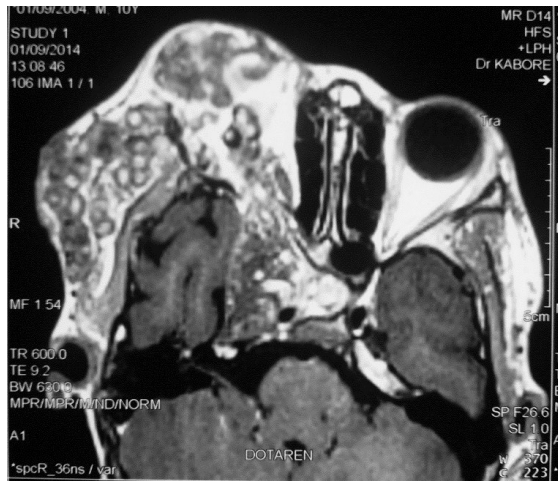
Figure 6 et 7 : IRM cérébrale

Coupe axiale T1 sans injection de gadolinium : masse tissulaire isointense intra et extra conale, avec un effet de masse sur le globe oculaire: exophtalmie grade 3. Elargissement de la fissure orbitaire supérieure, envahissement temporal interne et du sinus caverneux



Coupe axiale T1 avec injection de gadolinium : prise de contraste intense de la masse

L'étude histologique des pièces opératoires confirmait le diagnostic de névrome plexiforme diffus chez tous les patients. Par ailleurs, il n'y avait pas d'anomalie à l'ECG.

Caractéristiques thérapeutiques et évolutives

La prise en charge était multidisciplinaire chez tous nos patients avec l'indication d'une exérèse chirurgicale dans un double but fonctionnel et esthétique. Selon le type de lésion, différentes équipes chirurgicales avaient intervenu (ophtalmologiste, chirurgien cervico-facial, neurochirurgien) sur les patients.

Les techniques chirurgicales consistaient en une résection partielle de la tumeur orbito-palpébrale par voie conjonctivale suivie d'une suture plan par plan.

Les neurochirurgiens réalisaient une dépose de l'os zygomatique chez un patient, puis un décollement de la paupière chez un autre. Une hémorragie était notée chez un patient en per et post opératoire.

Une résection de névrome de l'hémiface était réalisée lors d'une autre intervention, chez le patient concerné.

L'évolution

L'intervention chirurgicale était globalement satisfaisante pour les patients bien qu'elle soit partielle sur le plan esthétique et permettait une fonctionnalité acceptable de la paupière atteinte avec une amélioration progressive de l'acuité visuelle.

A moyen terme, une reprise évolutive de la tumeur orbito-palpébrale nécessitait une seconde intervention chez un patient, qui s'est compliquée d'une rétraction de la fente palpé-

brale, d'un symblépharon canthal externe, d'une chéloïde de l'angle externe, d'une kéra-
to-uvéite granulomateuse chez ce patient.

DISCUSSION

Les NF résultent d'un dysfonctionnement du tissu ectodermique embryonnaire qui formera la peau, le système nerveux et l'œil [1]. Le gène altéré est situé sur le chromosome 17 en Q112 et code pour une protéine (la neurofibromine).

Un patient peut être considéré comme porteur d'une NF1 lorsqu'il a au moins deux des signes suivants : au moins six TCL (>1,5 cm chez l'adulte et 0,5 cm chez l'enfant), au moins deux neurofibromes, un névrome plexiforme de la paupière, au moins deux nodules iriens de Lisch, un gliome optique, des lésions osseuses de type dysplasie, des taches lentigineuses de la région inguinale ou axillaire, des antécédents directs de neurofibromatose de type 1 [1,2].

Tous les patients de notre série présentaient au moins 3 signes, voir 4 à 5 signes chez certains, à savoir, plus de 6 TCL, un névrome plexiforme palpébral, des lésions osseuses à type de dysplasie du sphénoïde pour tous nos patients, de l'os ethmoïdal, et du sinus maxillaire en plus pour 2 patients, des nodules iriens de Lisch chez trois patients.

Les TCL sont présentes chez 99% des malades présentant une NF1, et peuvent avoir des dimensions variables, de quelques millimètres à plus de 50 cm de diamètre. En présence de ces lésions, le diagnostic de la NF1 est aisé. Les manifestations ophtalmologiques et dermatologiques constituent des critères diagnostiques importants.

Ouahidi et col dans leur étude intitulé « Place de la chirurgie dans le traitement du névrome plexiforme de la face : à propos de 8 cas de la maladie de Von Recklinghausen » en 2011 au Maroc trouvaient un âge moyen de 26,5 ans chez des patients présentant tous un neurofibrome orbito-palpébral unilatéral [5]. La moyenne d'âge lors du diagnostic dans la série de Benchekroum était de 28 ans et celle de Khairallah de 18 ans [6,7]. Dans notre série, l'âge moyen était plus jeune, de 15,8 ans.

La présence de dysmorphie faciale oriente vers le syndrome LEOPARD [8]. Mais la présence de nodules de Lisch, l'absence d'anomalies de la conduction à l'ECG, d'hypertélorisme oculaire, de sténose pulmonaire, d'organes génitaux anormaux, de retard

de croissance et de surdité sont en défaveur [9].

Le glaucome congénital constitue une complication ophtalmologique rare, unilatérale ou bilatérale précoce [10]. Dans la moitié des cas de neurofibrome orbito-palpébral, on constate un glaucome du même côté. Sa prise en charge doit être précoce dans ce cas. Notre premier patient présentait un glaucome congénital qui faute de traitement a entraîné une opacification complète de la cornée atteinte.

Chez les patients âgés de 27 et 32 ans, on peut discuter une neurofibromatose 7 au cours de laquelle, les lésions débutent plus tardivement, après l'âge de 20 ans [1,2]. Cependant, l'histoire de la maladie des patients rapportant une évolution depuis l'enfance, conforte le diagnostic de la NF1.

Dans la série de Ouahidi et col, la dysplasie de la grande aile sphénoïdale était retrouvée chez 2 patients, responsable chez une patiente d'une orbite crânienne, de méningo-encéphalocèle et d'exophtalmie pulsatile [5]. Chez les patients de notre série, on notait une ostéolyse de l'os sphénoïdal, avec atteinte du labyrinthe ethmoïdal et du sinus maxillaire chez deux patients, une ostéolyse de la paroi orbitaire adjacente et du sinus caverneux, une dysmorphie de l'arcade zygomatique, la fissure orbitaire chez les autres.

Le traitement du névrome plexiforme orbito-palpébral est chirurgical dans un but fonctionnel et esthétique [6,7]. Deux techniques opératoires étaient proposées : l'exérèse en bloc de la tumeur et de la peau avec reconstruction par des lambeaux à distance ou l'exérèse partielle conservatrice malgré le risque de récurrence [7]. L'exérèse partielle était choisie chez nos patients en raison de sa simplicité et de la possibilité de reprise chirurgicale en cas d'insuffisance d'exérèse ou de récurrence. Outre la récurrence tardive du neurofibrome, son évolution lente et surtout la possibilité de la reprise chirurgicale plus aisée (par rapport à la chirurgie reconstructrice) étaient autant de facteurs qui ont été en faveur du choix de l'exérèse partielle [11,12]. L'exérèse chirurgicale partielle du tissu fibromateux était réalisée chez 6 patients sur 8 de l'étude de Ouahidi et col, les 2 autres ayant refusés d'être opérés [5]. Ils ont rapporté une récurrence ayant nécessité une reprise chirurgicale chez leurs patients, en moyenne 2 interventions sur un recul de 3 ans [5], ce qui était également le cas chez un patient de notre série. Ils avaient par ailleurs rapporté le caractère hémorragique et infiltrant

de ces tumeurs comme limite de la chirurgie tout comme nous l'avons également constaté [5].

On peut craindre une dégénérescence maligne des neurofibromes profonds en un neurofibrosarcome dans 5% environ des cas, ou à l'apparition d'un gliome des voies optiques agressif, une tumeur carcinoïde, un glioblastome cérébral et un neurofibrome interne nodulaire compressif [1,2,13,14]. Les signes de cancérisation sont l'apparition locale d'une douleur, une augmentation de taille et une insensibilité locale. Chez 2 patients, l'augmentation rapidement progressive de la taille de la tumeur palpébrale devenant gênante, puis douloureuse faisait suspecter cette transformation maligne. Cependant, l'examen histologique des pièces opératoires n'a révélé aucun caractère malin des lésions.

CONCLUSION

La localisation orbito-palpébrale du neurofibrome plexiforme entraîne un préjudice fonctionnel par une baisse de l'acuité visuelle et esthétique important. Le neurofibrome plexiforme est difficile à contrôler du fait de l'infiltration des tissus mous et de la dysplasie osseuse associée. L'âge de nos patients était jeune. Une atteinte osseuse intracrânienne existait chez tous les patients. Les résultats de la chirurgie sont modestes et la récurrence est fréquente mais nous n'avons pas un recul suffisant pour l'estimer dans notre étude. Les risques tumoraux et l'évolution totalement imprévisible de la maladie imposent un suivi régulier et multidisciplinaire des patients permettant de dépister et de prendre en charge précocement les complications.

REFERENCES

1. Wolkenstein P. La neurofibromatose 1. *Médecine/ Sciences* 2001;17:1158-67 [SEP]
2. Pinson S, Créange A, and Barbarot S. Recommendations for the Management of Type 1 Neurofibromatosis. *J Fr Ophtmol.* 2002 ; 25 : 423-433. [SEP]
3. Yonaba C, Djibo A, Zoungrana C, Kalmogho A, Diallo O, Tapsoba P, Méda N, Kam L. Neurofibromatosis Type 1 revealed by ophthalmologic complications: A report of one case in Ouagadougou, Burkina Faso. *Open Journal of Pediatrics.* 2015;5 : 290-295.
4. Fanny A, Gbe K., Konan M-L, Touré C, Adjorolo, Koffi K., Coulibaly F, Boni S. Tumeur palpébrale isolée révélatrice de la NF1. *J. Fr ophtmol.* 2002 ; 25:822-825
5. Ouahidi FE, Mansouri N ; Hattab, T. Fikry. Place de la chirurgie dans le traitement du névrome plexiforme de la face:

- à propos de 8 cas de la maladie de Von Recklinghausen. Thèse de médecine Université ; Maroc 2011
6. Benchekroum O, Lamari H, Moutawakkil A, Laoussi n, Zaghloul k, Amraoui A. Manifestations ophtalmologiques de la maladie de Von Recklinghausen. J. Fr ophtmol. 1997 ; 20 : 753-7
 7. Khairallah M, Messaoud R, Ladimi A, Amidi K, Chaouch K. Association d'une dysplasie sphéno-orbitaire à un nevrone plexiforme au cours d'une neurofibromatose de Von Recklinghausen. J Fr Opht 1999, 22 : 975-8
 8. Sarkozy A , Digilio MC, Dalapiccola B. Leopard syndrome. Orphanet Journal of Rare Diseases 2008, 3:13
 9. Tzili N, El Orch H, Bencherifa F, Charif chefchaouni M, Abdallah EA, Berraho A. Le glaucome congénital et NF1. Pan African Medical Journal 2015 ; 21 : 56.
 10. Boulanger JM, and Larbrisseau A. Neurofibromatosis Type 1 in Pediatric Population/Ste-Justine's Experience. Canadian Journal of Neurological Sciences ;2005 ; 32 : 225-231
 11. Altan-Yaycioglu R. and Hintschich C. Clinical Features and Surgical Management of Orbitotemporal Neurofibromatosis: A Retrospective Interventional Case Series. Orbit. 2010;29 : 232-238.
 12. Heuze Y, Piot B, Mercier J. Difficultés de la prise en charge des manifestations faciales de la neurofibromatose de type 1 ou maladie de Von Recklinghausen chez l'enfant. Rev Stomatol Chir maxillofac 2002;103,3 :105-113.
 13. Abouchadi A, Nassih M, Rzin A, Elgbouri H, Jidal B. Le neurofibrome plexiforme orbito-temporal : à propos de 6 cas Orbito-temporal plexiform neurofibroma: 6 cases. Rev Stomatol Chir Maxillofac.2005 ; 106, 5 : 272-275
 14. Abdellaouil M. Benatiya S, Bhallil H, Tahri. Manifestations oculo-palpébrales de la maladie de Von Recklinghausen : à propos de deux cas. J Fr Ophtmol 2007 ; (30), 2 :2S19-2S369