

Arthroscanner du genou : à propos de 68 cas colligés à l'hôpital militaire d'Abidjan (HMA)

(Arthro-CT of the knee : a study of 68 cases at the Abidjan Military Hospital)

Ahoury NJ¹, Salami FA¹, Ognami JB³, Touré A³, N' Zi KP¹, Kanga KA¹, Camara Y³

1. Service de Radiologie - Institut de Cardiologie d'Abidjan (Côte d'Ivoire)

2. Service de Radiologie - Centre Hospitalier et Universitaire de Treichville (Côte d'Ivoire)

3. Service de Radiologie - Hôpital militaire d'Abidjan (Côte d'Ivoire)

RESUME :

But: Décrire les données épidémiologiques, cliniques et scanographiques des lésions du genou observées à l'arthroscanner dans le service de radiologie de l'Hôpital Militaire d'Abidjan

Matériel et Méthode: Nous avons mené une étude rétrospective de novembre 2008 à juillet 2010, soit une période de 20 mois concernant 68 patients.

Résultats: Au plan clinique le genou droit était le plus lésé 54% des cas ; la notion de traumatisme a été retrouvée dans 60% des cas ; les symptômes cliniques n'étaient pas toujours énoncés par les cliniciens. Au plan scanographique les lésions méniscales ont été retrouvées chez 51% des cas ; les lésions ligamentaires chez 48% des cas, avec 29% d'atteinte du LCA, les lésions cartilagineuses chez 25% et 59% de nos patients étaient au stade d'arthrose.

Conclusion: L'arthroscanner a permis de faire le bilan lésionnel cartilagineux, méniscal et même ligamentaire. Toutefois, l'IRM reste l'examen de référence pour l'étude des dérangements intra articulaires du genou du fait de son innocuité et de sa résolution en contraste, mais elle reste encore inaccessible dans la plus part des pays d'Afrique noire.

Mots clés : Genou, Arthroscanner,

SUMMARY:

Purpose: To describe the epidemiological, clinical and CT-arthrography features of knee lesions

Method: It was a retrospective and descriptive study of 68 cases led over 20 months (November 2008 to July 2010) in the radiology department of the Military Hospital in Abidjan.

Results: Clinically, the right knee was the most injured with (54%); the notion of trauma was found in 60% of cases, the pain and instability were the most reported. Radiologically, meniscal lesions were found in 51% of cases, ligament injuries in 48% of cases, with 29% ACL; cartilage damage in 25% of cases, 59% of our patients had stage osteoarthritis.

Conclusion: CT arthrography allowed to review cartilaginous lesion, meniscal and ligament same. It remains an invasive procedure therefore likely to generate adverse effects. Although MRI remains the gold standard for the study of intra-articular knee derangements because of its safety and its contrast resolution, but it's still inaccessible and too expensive in most of the countries in Africa

Keywords:

Knee joint, CT arthrography,

Correspondance et tiré-à-part:

Dr Ahoury N' Guessan J.

Service de Radiologie, Institut de Cardiologie, BP V 206 Abidjan (Côte d'Ivoire)

E-Mail : ahouryjudi@yahoo.fr

INTRODUCTION :

[J Afr Imag Méd 2015; \(7\), 3: 116-124](#)

L'articulation du genou est la plus grande articulation du corps à l'anatomie et aux mouvements très complexes (1). Elle peut être le siège de plusieurs pathologies dont l'analyse nécessite des moyens d'imagerie variés: radiographie standard, échographie, scanner (tomodensitométrie), arthroscanner, imagerie par résonance magnétique (IRM). La radiographie standard demeure le moyen de base de toute l'imagerie du genou. La place de l'échographie reste limitée à l'exploration des structures superficielles, musculaires ou tendineuses. L'IRM est actuellement considérée comme l'examen par excellence du genou mais reste peu accessible dans notre contexte. Dès lors, le scanner et surtout l'arthroscanner réalisé avec un scanner multicoupes, tient une place de choix en raison des coupes infra-millimétriques et de la qualité des reconstructions multiplanaires, nonobstant la mise en évidence indirecte des ménisques et des ligaments.

L'objectif de ce travail était de décrire les aspects épidémiocliniques des patients examinés pour une pathologie du genou et de préciser les lésions cartilagineuses, méniscales et ligamentaires visualisées à l'arthroscanner.

PATIENTS, MATERIEL ET METHODE

Nous avons mené une étude rétrospective à visée descriptive basée sur l'analyse de tous les dossiers des examens d'arthroscanner réalisés à l'HMA de novembre 2008 à juillet 2010, soit une période de deux ans. Le recueil des données s'est fait à l'aide du registre manuel des patients reçus, du fichier informatique des comptes rendus et de la banque d'images numériques. Les données épidémiologiques (âge, genre, statut socio-professionnel) et scanographiques (date d

renseignements cliniques et résultats) ont été recueillies.

Matériel

Tous les examens ont été réalisés sur un scanner HITACHI ECLOS*16 barrettes.

Méthode :

Après une analyse de la demande d'examen tomodensitométrique (TDM), le radiologue interroge le patient et effectue l'examen clinique du genou malade à la recherche de signes inflammatoires ou infectieux. Ensuite, il désinfecte le genou à la bétadine et réalise l'injection intra-articulaire (à la partie interne) de 10cc de produit de contraste iodé. En cas d'hydarthrose, il évacue le liquide avant l'injection du contraste. Le genou du patient est désinfecté suivi de l'injection en intra-articulaire (à la partie interne), de 10cc de produit de contraste iodé (Hexabrix* 60%). Le patient est ensuite placé en décubitus dorsal sur la table de scanner, le membre à examiner en légère flexion à 30°, après quelques mouvements de flexion-extension de la jambe. Un topogramme de profil est réalisé suivi d'une acquisition spiralée avec un pitch de 0,75 et obtention de coupes millimétriques. L'analyse des images est faite à la console de post-traitement par des radiologues seniors du service. Des reconstructions multiplanaires (coronales et sagittales) sont réalisées au cours de l'analyse des images à partir des coupes axiales; le plan coronal étant parallèle à la face postérieure des deux condyles (plan bi condylien), le plan sagittal parallèle au plan du ligament croisé antérieur. Ces images multiplanaires ont été complétées par des reconstructions volumiques 3D.

RESULTATS

1. Données épidémiocliniques

L'âge des patients variait entre 17 et 62 ans. La tranche d'âge

de 31-40 ans était la plus représentative avec 30,89% des patients. 53 patients soit 77,94% étaient de sexe masculin. La notion de traumatisme a été retrouvée chez 47 patients. L'arthroscanner a permis la mise en évidence des lésions méniscales, ligamentaires, de chondropathie et des atteintes osseuses dégénératives chez respectivement 35, 27, 18 et 44 patients. Ces lésions étaient associées dans la plupart des cas. Les lésions méniscales se répartissaient comme suit: ménisque médial (57%), ménisque latéral (25%) et les deux ménisques (17%). Les lésions prédominaient sur les cornes postérieures des ménisques (54,2%). Il s'agissait majoritairement des fissurations (77%) suivies des fragmentations (17%) et des décollements capsulo-méniscaux

(69%). Le genou droit était concerné chez 37 patients (54,4 %) et le gauche chez 23 patients (45,6%). **2.**

Résultats scanographiques

(14%). Les lésions verticales ont été les plus rencontrées avec 60% des cas. Les atteintes ligamentaires ont été observées chez 27 patients; 22 pour le pivot central soit (81,84%), 20 pour le ligament commun antérieur soit 74%. Il s'agissait surtout de rupture totale (65%). Les lésions tendineuses concernaient 6 patients soit 9% des cas. Quarante patients soit 58, 82% présentaient une arthrose. La notion de traumatisme a été retrouvée chez 70% des patients présentant une arthrose. Cette notion est de 100% chez les patients de moins de 20 ans.

Tableau I : Répartition de la symptomatologie chez les patients ayant une notion de Traumatisme

Symptômes	effectif (n=44)	Pourcentage (%)
Hydarthrose	5	11,11
Douleurs	4	8,90
Instabilité	9	20
Blocage	2	4,44
Non spécifiés	25	55,55

Les chondropathies et lésions osseuses dégénératives

Tableau II : Chondropathies et lésions osseuses dégénératives

Lésion	Effectif (n=68)	Pourcentage(%)
Chondropathie isolée	4	5,88
Chondropathie + lésion osseuse dégénérative	14	20,5
Lésions dégénératives sans chondropathie	26	38,23
Absence de lésion osseuse et chondrale	24	35,30

Sensibilité et spécificité des lésions ligamentaires à l'arthroscanner (selon les auteurs)

Tableau III : Mehdi Hadj Salah (14)

	Chondropathie	LCA	Ménisques
Sensibilité	88-99%	47%	60%
Spécificité	75-85%	94%	86%

Tableau IV: Massimo De Philipo (15)

	Chondropathie	LCA	Ménisques
Sensibilité	97%	95%	95%
Spécificité	97%	92%	92%

Tableau V: Whal Lee (6)

	Chondropathie	LCA	Ménisques
Sensibilité	91-100%	85-100 %	-
Spécificité	98%	93-100%	-

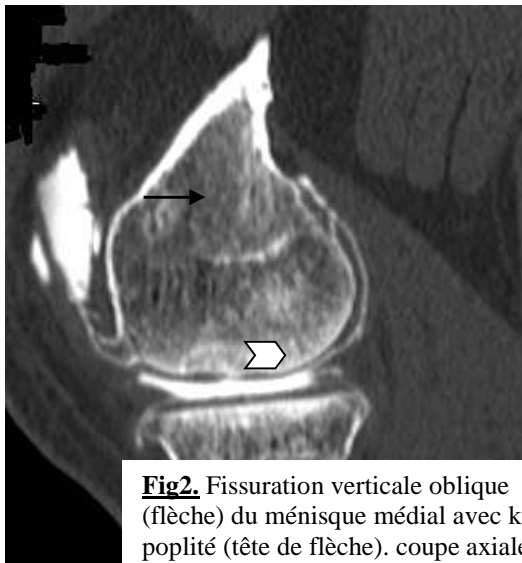
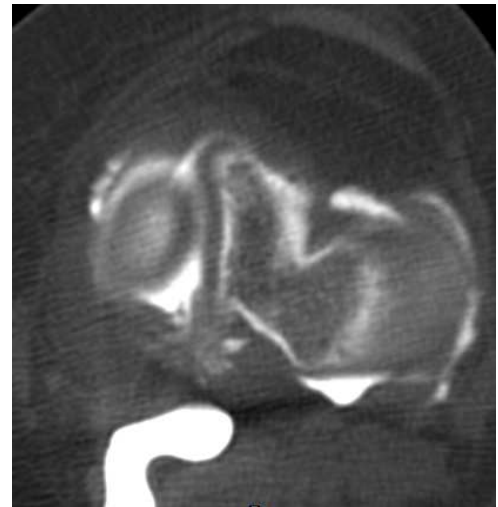

Fig2. Fissuration verticale oblique (flèche) du ménisque médial avec kyste poplité (tête de flèche). coupe axiale



la corne en

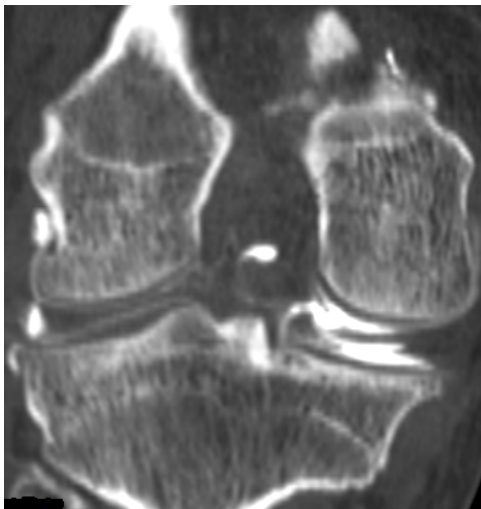


Fig.3 : Arthroscanner, reconstruction coronale= Fissuration complexe de la corne postérieure du ménisque médial (flèche).

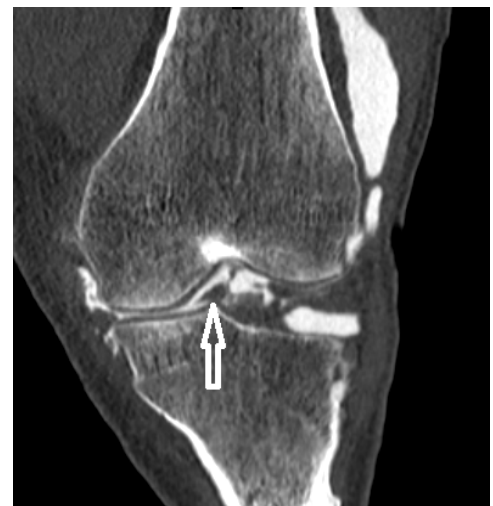

Fig.4 : Arthroscanner, reconstruction coronale= Fissuration avec luxation d'un fragment méniscal (flèche) dans l'échancrure inter condylienne (anse de seuil luxée)

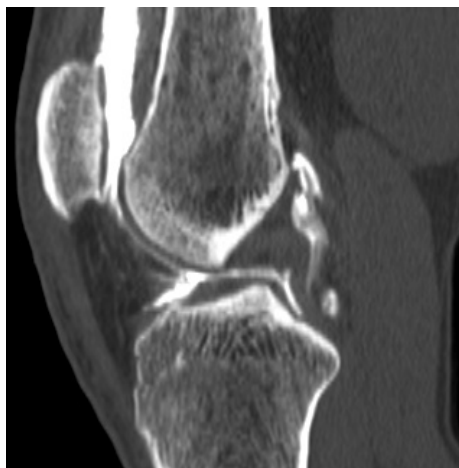

Fig.5 : Arthroscanner, reconstruction sagittale= Rupture partielle du LCP. Amincissement du segment distal, avec épaissement du segment proximal du ligament

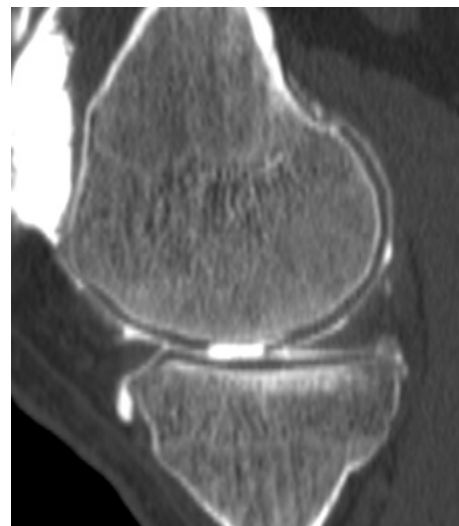

Fig.6 : Arthroscanner, reconstruction sagittale Erosion du cartilage condylien (flèche).

DISCUSSION

1. Epidémiologie

L'âge moyen de nos patients était de 35 ans avec des extrêmes allant de 17 à 62 ans. La tranche d'âge de 31 à 40 ans, la plus importante, représentait 30,89 % des cas. Ces résultats sont superposables à ceux de Tiemtoire (2) qui notait en 2004 à l'HMA un âge moyen de 36 ans avec des extrêmes de 18 à 54 ans et un pic entre 31 et 40 ans (42,4%). N'Gbesso (3) et Sidibé (4) avaient trouvé un pic d'âge entre 20 et 30 ans avec des pourcentages respectifs de 61% et 65%. Benhima (5) a trouvé un pic de fréquence de 55% dans la même tranche d'âge avec une moyenne d'âge à 29 ans (18-53ans). La prédominance masculine était nette dans notre étude (69%). Cette prédominance masculine est également observée dans la plupart des études et peut s'expliquer par la prédominance masculine dans la population militaire mais aussi par le fait que la pratique sportive reste dominée par les hommes.

2. Etiologie et clinique

La notion de traumatisme a été retrouvée chez 60% de nos patients. Whal Lee (6) la retrouvait chez 70% des patients. L'étude de la corrélation traumatisme-âge permet de noter que la notion de traumatisme est de 71 à 80% chez les moins de 40 ans. Sidibé (4) dans une étude portant sur le genou traumatique a observé que les sujets étaient majoritairement jeunes (70% âgés de moins de 30 ans). La douleur constitue le motif de consultation le plus fréquent. Sidibé (4) avait retrouvé la notion de douleur chez tous les patients dans son étude. La fréquence peu élevée de la douleur dans notre étude pourrait être liée au caractère rétrospectif de cette dernière; nous avons retenu les symptômes énoncés par les cliniciens sur les demandes d'examen. Le genou droit était le plus concerné dans notre étude (54%). Une similitude est retrouvée avec les résultats de Courage (7) qui rapporte le même pourcentage (54%). Cette prédominance est également observée dans les études de Sidibé (69%) et Tiemtoré (66%).

Cela peut s'expliquer par le fait que la plupart des patients étant droitier, le genou droit est le plus sollicité, aussi bien dans les mouvements de la vie courante que dans la pratique sportive.

3. Imagerie

La tomodensitométrie a bénéficié depuis sa mise au point de nombreuses améliorations dont deux évolutions technologiques majeures : l'acquisition hélicoïdale puis l'usage de multi coupes responsables d'un progrès important en terme de résolution spatiale et temporelle (8). L'arthrographie a depuis longtemps démontré sa fiabilité dans le diagnostic des lésions méniscales 83 à 94% (9, 10). L'arthroscanner, très peu utilisé par les anglosaxons est indiquée en France pour l'analyse du cartilage (11,12), la mise en évidence des corps étrangers. L'arthroscanner permet une bonne analyse de l'os compact d'où son intérêt pour les ostéochondrites et les micro-fractures. L'analyse des ligaments croisés même si elle est moins bonne qu'en IRM est bien meilleure qu'en arthrographie simple, surtout lorsqu'on utilise des multi coupes et des reconstructions MPR (multiplanar reconstruction) dans le plan des ligaments (13). Il existe peu d'étude de sensibilité et de spécificité sur l'analyse des lésions ligamentaires par arthroscanner dans la littérature (Cf annexes ; 6,14,15).

3. Les lésions

- Les lésions méniscales Dans notre série, 35 patients soit 40% des cas présentaient des lésions méniscales. 57 % de ces lésions siégeaient sur le ménisque médial avec une nette prédominance sur la corne postérieure. Tiemtore dans son étude (2) avait également noté une atteinte méniscale chez 57% des patients. Dans 60% de ces cas le ménisque médial était concerné avec une nette prédominance sur la corne postérieure. D'autres auteurs ont également noté une prédominance de l'atteinte du ménisque

médial; Benhima (5) notait une prédominance de l'atteinte du ménisque médial avec 76% des cas, Mehdi Hadj (14) notait une atteinte de 23 ménisques médiaux contre 15 latéraux dans une étude comparée arthroscanner hélicoïdal- arthrographie. Sidibé (4) dans une étude sur l'IRM du genou chez les sujets sportifs avait observé 34% d'atteinte méniscale dont 31% au ménisque médial. L'atteinte prédominante du ménisque médial s'explique par des raisons anatomophysiologiques. En effet, le ménisque médial est peu mobile notamment du fait de ses attaches au ligament collatéral médial au niveau postéro-interne. Cette fixité assure une fonction stabilisatrice mais favorise les lésions. Concernant le type de lésion méniscale, nous avons noté que les fissurations et les fragmentations représentaient 82% avec une nette prédominance des lésions verticales. N'Gbesso (3) avait également noté un pourcentage de fissuration proche au nôtre avec 86% des cas. Les fissurations constituent les lésions les plus fréquentes des lésions méniscales traumatiques (16). Le pourcentage élevé de notion de traumatisme dans notre étude pourrait expliquer le pourcentage élevé de fissuration méniscale. Le type de fissuration a été également analysé ; 60% des fissurations étaient verticales ; 19% de fragmentations, 9% horizontales et 12% de fissurations complexes. La prédominance de l'origine traumatique dans notre étude pourrait également expliquer ce pourcentage élevé de lésions verticales; en effet, un traumatisme serait en cause dans ce type de fissuration dans 68 à 75% des cas selon Ferrari (17).

-Les lésions ligamentaires

Les atteintes ligamentaires ont été observées chez 27 patients soit 32% dont 74% pour le LCA. Dans une étude portant sur une série de 15 cas de rupture de LCA soit 35% de cas. Mehdi

Hadj (14) sur une série de 50 patients avait trouvé 9 cas, soit 18% de cas. Whal Lee (6) plus récemment notait 8 cas sur un échantillon de 50 patients soit 21% de cas. Ces études montrent à divers degrés que la mise en évidence des ruptures du LCA est possible par arthroscanner. Cependant, l'IRM constitue l'examen par excellence dans la recherche de lésions ligamentaires.

-Les atteintes cartilagineuses

Les chondropathies ont été retrouvées chez 18 patients soit 26,47% de cas. Ces résultats sont comparables à ceux observés par Mehdi Hadj (14) qui trouvait 14 cas de chondropathie sur 50 patients soit 28% de cas. Massimo (15) notait par contre 45 cas de chondropathie sur une série de 68 patients soit 66%. Ces lésions cartilagineuses peuvent être directement dues à des traumatismes ou être le fait d'une dégénérescence, secondaire ou non à un traumatisme. La notion de traumatisme a été observée chez 69% de nos patients. Les études expérimentales de Gédéon et Ficat (20) sur le traumatisme direct du cartilage montrent qu'après un choc insuffisant pour créer une lésion immédiate, il peut apparaître une dégénérescence cartilagineuse retardée sur la zone traumatisée. Le traumatisme est ainsi responsable non seulement de lésions cartilagineuses aiguës mais aussi des lésions dégénératives secondaires. Ceci explique l'association dans notre étude des atteintes cartilagineuses à des lésions dégénératives osseuses arthrosiques (réactions osseuses sous

chondrales et ostéophytiques) quelque soit les tranches d'âge. Les lésions arthrosiques ont été notées chez 45 patients soit 59%. Toutes les tranches d'âges étaient concernées avec 77% de moins de 40 ans. Plusieurs auteurs (21,22,23) ont évoqué le rôle important de l'instabilité chronique en particulier rotatoire et des atteintes méniscales dans la survenue rapide d'une arthrose du genou. L'atteinte arthrosique dans notre étude semble majoritairement d'origine traumatique ; ceci pose un réel problème de prise en charge rapide du genou traumatique.

CONCLUSION : La pathologie du genou concerne toutes les tranches d'âge. Le traumatisme est la principale cause des lésions ménisco-ligamentaires et atteint surtout les sujets jeunes. L'arthrose semble avoir un rapport étroit avec le traumatisme d'où la nécessité de réaliser un bilan lésionnel précoce et une prise charge rapide des lésions. L'arthroscanner a permis de mettre en évidence des lésions méniscales, ligamentaires, cartilagineuses et dégénératives. Il reste néanmoins un examen invasif donc susceptible de générer des effets indésirables. L'IRM reste l'examen de référence pour l'étude des dérangements intra articulaires du genou du fait de son innocuité et de sa résolution en contraste. Toutefois, l'arthroscanner se présente comme l'alternative à cette dernière face à son inaccessibilité dans la plupart des pays d'Afrique noire.

NJ Ahoury et al

REFERENCES

[*J Afr Imag Méd 2015; \(7\), 3: 116-124*](#)

1. **Richard L. Drake, Wayne Vogl, Adam Mitchell.** *Anatomie du membre inférieur. Gray's anatomie. Elsevier Masson 2006: 558-9.*
2. **Tientore Bénilde M A.** *Apport de l'arthrographie opaque dans le diagnostic des lésions méniscales du genou. Mémoire pour l'obtention du CES de radiologie (n°110). CIFRAF 2004-2005. Abidjan*
3. **N'Gbesso RD, Ouattara ND, Diakité K, N' Goan AM, K. Djédjé AT.** *Arthrographie opaque dans les dérangements internes du genou (à propos de 200 cas). Publications Médicales africaines 1993;125:30-6.*
4. **Sidibé Mohamadou M T.** *Imagerie par résonance magnétique du genou chez le sportif. Mémoire pour l'obtention du CES de radiologie (n°179/09). CIFRAF 2008-2009. Abidjan-Côte d' Ivoire.*
5. **Benhima MA, Bouyarmane H, Arssi M, Gourran H, Hassoun J, Largab A.** *Lésions méniscales isolées chez le sportif. Journal de traumatologie du sport 2008;25:86-90.*
6. **Whal Lee, Ho Sung K, Seak Jung K, et Al.** *CT arthrography and virtual arthroscopy in the diagnosis of the anterior cruciate ligamen and meniscal. Abnormalities of knee joint. Korean J. Radiol 2004; 5: 47-54.*
7. **Courage O, Jarrigues J, Locker B, Vielpeau C.** *Les atteintes méniscales sur laxité antérieure chronique avant et après l'intervention de Marshall-Intosh. 180 cas à plus de 3ans de recul. Journal de traumatologie du sport. 1997;14:20-4.*
8. **Boyer B, le Marec E, Ait-ameur A, Hauret L, Am Dion, Atérii-tehau C.** *Tomodensitométrie : principes, formation de l'image. EMC 35-170-A-10.*
9. **Massacre C, Bard M, Tristant H.** *Intérêt de l'arthrographie du genou dans les gonalgies après méniscectomie. J. Radiol Electro Med Nucl 1974;55:401-5.*
10. **Gilles H, Seligson D.** *Precision in the diagnosis of meniscal lesions: a comparison of clinic evaluation, arthrography and arthroscopy. J. Bone joint Surg Am 1979; 61:343-6*
11. **Pelousse F, Olette J.** *Arthroscanner of the knee: current indication, examination of the femoro-tibial component. Comparative study with classical simple contrast media arthrography. J. Belge Radiol 1993;76:377-81.*
12. **Silbermann-Hoffman O, Frot B, Miroux F, et al.** *Imagerie du cartilage par arthroscanner. In : Bard. H, Drapé. JL, Goutallier D, Laredo JD, le genou traumatique et dégénératif. GETROA Opus XXI. Montpellier : Sauramps Médical:1997: 41-7.*
13. **Kursunoglu S, Pate D, et al.** *Computed arthrotomography with multiplanar reformation and three-dimensional image analysis in the evaluation of the cruciate ligaments: preliminary investigation. A. J. Can Assoc Radiol. J:1986;37:153-6.*
14. **Mehdi Hadj-Salah, Mourali Slim et al:** *Confrontation arthroscanner hélicoïdal-arthrographie dans les dérangements internes du genou. La Tunisie médicale 2006; 84: 734-7.*
15. **Massimo de Filippo, Annalisa B, et al.** *Multidetector computed tomography arthrography of the knee: diagnostic accuracy and indications. European Journal of radiology: 2009; 70: 342-51.*
16. **Lequesne M.** *Lésions méniscales dégénératives fémoro-tibiales internes. L'actualité rhumatologique 1999;123-36.*

17. **Alexis Ferrari, Rémy Nizard.** *Lésions ligamentaires et méniscales du genou. La revue du praticien* 1998; 48 : 2183- 7.

18. **Gedeon P, Mazieres B, Ficat P.** *Un nouveau modèle d'arthrose expérimentale: la contusion du cartilage. Etude expérimentale et clinique. Rev. Rhum.* 1978;45:401-8.

19. **Marc Daniel W.J, Dameron T.B.** *Untreated ruptures of the anterior cruciate ligament. Bone JT Surg* 1980; 62:696-705.

20. **Génin J, Barthélémy JP.** *Arthrose, ménisques et laxité antérieure du genou. J. Traumatol. Sport* 2004 ; 21:14-25.

21. **Aubriot JH, Rivat P.** *Arthrose fémoro-tibiale et laxité du genou avec atteinte du ligament croisé antérieur. Rev. Chir Orthop* 1983; 69: 291-5.

L I S E Z

J A I M

(Journal **A**fricain d'**I**magerie **M**édicale)

[*J Afr Imag Méd 2015; \(7\), 3: 116-124*](#)